

CASO CLÍNICO: Degeneración cerebelosa paraneoplásica

Paciente varón de 61 años con antecedentes personales de hernia de hiato, duodenopatía papuloerosiva, gastritis crónica superficial, hipertiroidismo subclínico y trastornos de ansiedad. Hasta hace 4 meses fumador de 2 paquetes de cigarrillos al día y bebedor excesivo. Antecedentes familiares de alcoholismo.

Acude al Servicio de Neurología porque hace unos meses comienza con mareos y sensación de falta de equilibrio con tendencia a la caída hacia la izquierda, visión borrosa que mejora con la visión monocular, parestesias en ambas manos con sensación de acorchamiento a ese nivel y dificultad en algunas actividades como abrocharse un botón. Refiere pérdida de peso (en 6 meses ha perdido unos 25 Kg) y anorexia. Señala molestias inespecíficas al tragar sólidos, con sensación de ocupación faríngea. En la exploración general no se encuentran hallazgos significativos. En la exploración neurológica destaca una hemiparesia derecha 4/5 proporcionada, una disminución del reflejo patelar y aquileo derechos, una disimetría bilateral dedo nariz más clara a nivel derecho y un Romberg con tendencia a la caída a la izquierda.

En el estudio analítico (general, tiroideo, marcadores tumorales, anticuerpos antineuronales paraneoplásicos y análisis de líquido cefalorraquídeo) destacan los siguientes hallazgos:

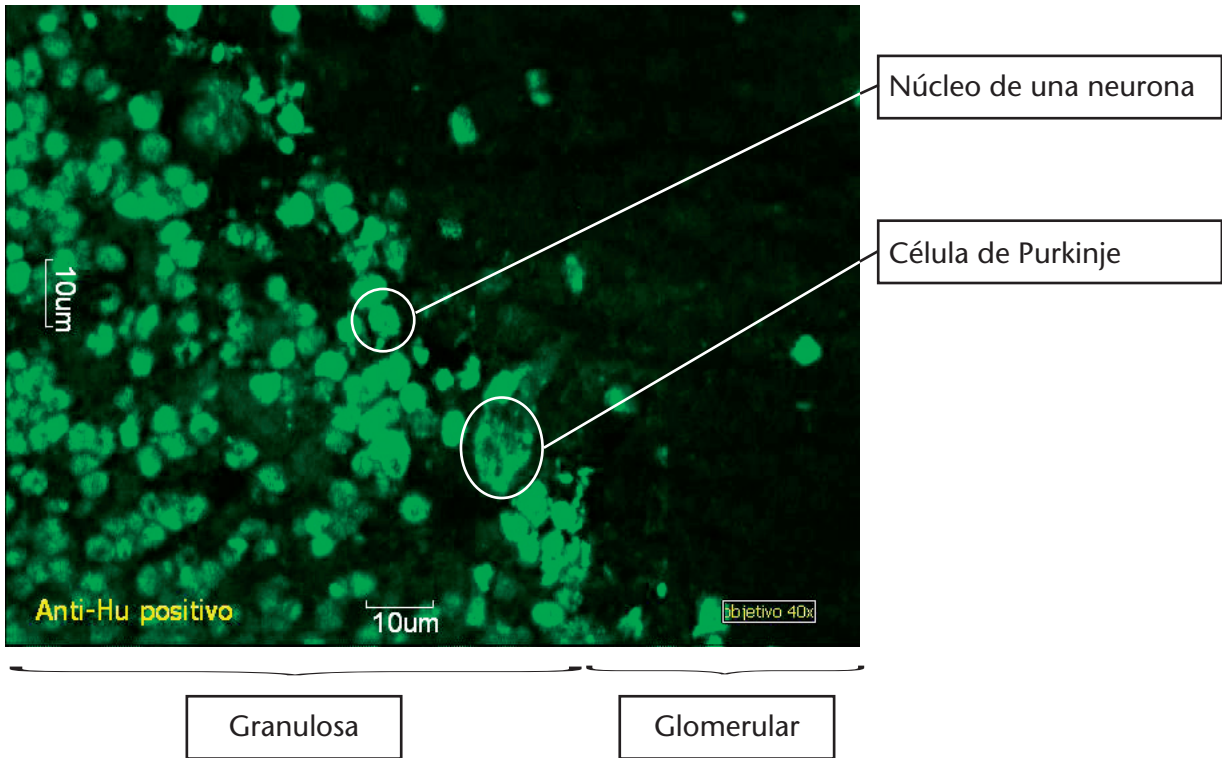
Magnitud	Resultado	Valores de referencia
Suero		
CA 19.9	102.2 U/mL	0-37 U/mL
TSH	<0.01 mUI/L	0.40-4.00 UI/mL
T4 libre	1.34 ng/dL	0.90-1.70 ng/dL
T3 libre	4.09 pg/mL	2.30-4.60 pg/mL
LCR		
Proteínas totales	56 mg/dL	15-45 mg/dL
Bandas oligoclonales	Negativas	Negativas

En el estudio de anticuerpos antineuronales paraneoplásicos por inmunofluorescencia indirecta se obtienen imágenes compatibles con anticuerpos anti-Hu. En un corte de cerebelo de mono se observan anticuerpos contra los núcleos de las neuronas tanto en la fase granulosa como en la glomerular (imagen adjunta). Sobre intestino de mono se observa fluorescencia en las neuronas del plexo mientérico asociada igualmente a anticuerpos anti-Hu (imagen adjunta). Se confirma la presencia de estos anticuerpos mediante inmunotransferencia (LIA).

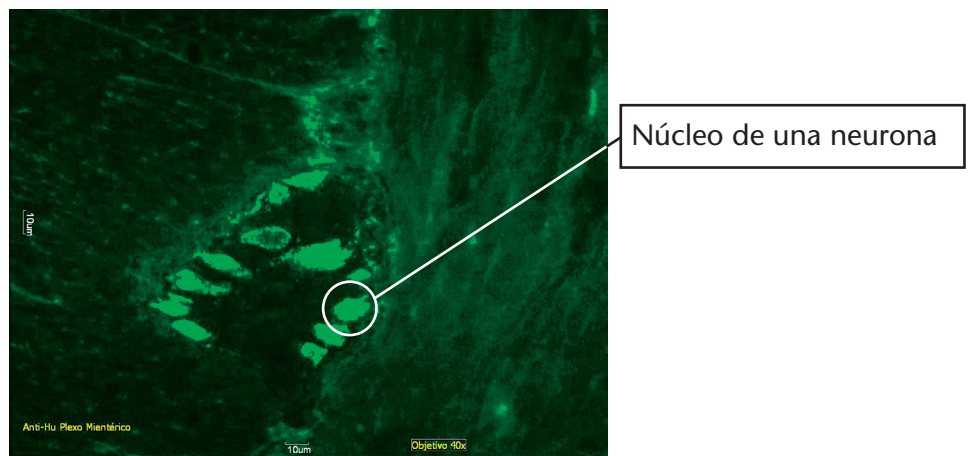
En la RMN de cráneo sin contraste se detectan signos de atrofia parenquimatosa, más intensa a nivel parietal derecho y con lesiones lacunares antiguas periventriculares. No hay evidencia de

lesiones ocupantes ni signos de efecto masa. Tronco encefálico y fosa posterior de señal normal y sin alteraciones morfológicas. En el TAC de tórax y abdomen se observa una masa de partes blandas retrocavo pretraqueal en contacto con pared traqueal derecha compatible con conglomerado adenopático. La citología del ganglio paratraqueal derecho muestra la existencia de un carcinoma microcítico de pulmón. Se realiza broncoscopia y análisis anatomopatológico del fluido bronquial sin hallazgos.

Cerebelo de Mono



Plexo miéntérico de mono



El paciente es diagnosticado de:

- Carcinoma microcítico de pulmón con enfermedad limitada al tórax
- Degeneración cerebelosa subaguda con ataxia cerebelosa paraneoplásica
- Hipertiroidismo
- Trastorno depresivo reactivo a su situación clínica.

Se remite al Servicio de Oncología para tratamiento quimioterápico del tumor, con una excelente tolerancia al tratamiento, sin efectos secundarios inmediatos. El paciente refiere mejoría del síndrome vertiginoso y nota más fuerza en ambos antebrazos, así como menor sensación de acorchamiento
