

## CASO CLÍNICO: Insuficiencia cardíaca en una paciente portadora de prótesis mitral por enfermedad reumática previa

Paciente de 53 años, de sexo femenino que acude a urgencias en Noviembre 2012. Procedente de Guinea Ecuatorial, es residente en España desde hace más de 30 años. Es portadora de prótesis valvular mitral.

### ANTECEDENTES PATOLÓGICOS

#### Factores de riesgo cardiovascular

- No HTA, no DM (diabetes mellitus)
- DLP (dislipemia)
- No fumadora
- No hábitos tóxicos ni enólicos
- Linfangioma quístico paraaórtico y quilotorax (1999) 1 Sínfisis pleural con talco 1 PAQUIPLEURITIS

### ANTECEDENTES PATOLÓGICOS

#### Cardiología

(Marzo 2011) Insuficiencia mitral severa (reumática). VI no dilatado. (Ventrículo izquierdo no dilatado). FE (fracción de eyección) 47 %. CF II NYHA. Ritmo sinusal. Sustitución valvular mitral con prótesis mecánica (Septiembre 2011). Buena evolución clínica durante la hospitalización.

(Octubre 2011) Insuficiencia cardíaca leve izquierda (post-operatorio). En Ritmo sinusal.

#### Seguimiento

Se aprecia persistencia intolerancia al esfuerzo (CF II NYHA) + ortopnea.

(Marzo 2012) Ecocardiograma: Derrame pericárdico ligero. Ventrículo izquierdo en el límite superior de la normalidad. FE 59 %. Prótesis normofuncional. Insuficiencia aórtica ligera-moderada. Insuficiencia tricuspídea. Lligera HTP (hipertensión pulmonar) (36 mmHg).

#### Tratamiento habitual

Enalapril 5 mg/día, Adiro 100 mg/día. Omeprazol 20 mg/día, Simvastatina 20 mg/día, Furosemida 40 mg/día, Sintrom (pauta)

## ENFERMEDAD ACTUAL

Aumento de la disnea basal

- Disnea de medianos esfuerzos
- Dolor opresivo torácico irradiado a extremidad superior izquierda
- Ortopnea
- Sensación de distensión abdominal
- No edemas EEII (extremidades inferiores)

## EXPLORACIÓN FÍSICA

- Consciente, orientada. NC (normocoloreada), NH (normohidratada)
- Constantes vitales: afebril, TA 90/60 mmHg, FC 53 ppm, Sat basal 92 %
- Auscultación cardíaca (AC): soplo holodiastólico en foco aórtico sin irradiación a carótidas. Clic protésico en foco mitral. Pulsos periféricos normales. No edemas EEII
- Auscultación respiratoria (AR): sin alteraciones

## EXPLORACIONES COMPLEMENTARIAS

- Analítica: Hto 33; Hb 10,6 g/dL; CK 183 UI/L; CKMB 18 UI/L; NT - ProBNP 687 ng/L
- ECG al ingreso= alta. RS (Ritmo sinusal) + Extrasístoles ventriculares aislados
- Ecocardiograma transtorácico
  - Ventrículo izquierdo no dilatado, FE 61 %. Sin alteraciones de la contractilidad
  - Aurícula izquierda ligeramente dilatada. Raíz aórtica no dilatada. Aorta ascendente ligeramente dilatada
  - Cavidades derechas sin alteraciones
  - Prótesis mitral con movimiento de apertura i cierre conservados
  - Válvula aórtica trivalva con imagen sugestiva de perforación (4mm) entre velo no coronario y velo coronario derecho con apertura conservada
  - Insuficiencia aórtica severa

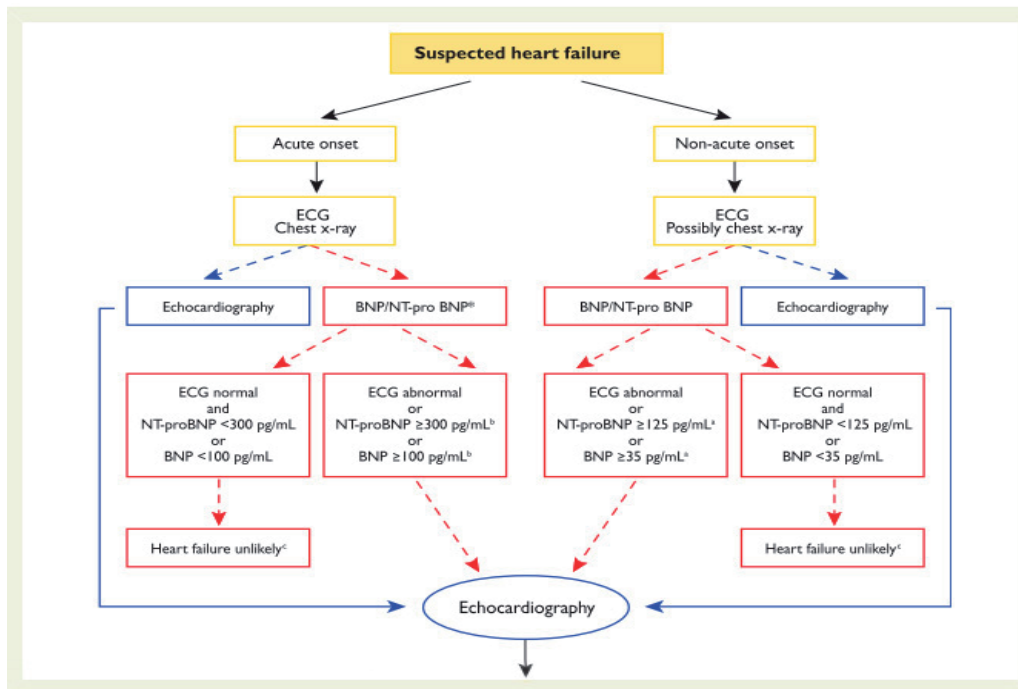


European Heart Journal (2012) 33, 1787–1847  
doi:10.1093/eurheartj/ehs104

ESC GUIDELINES



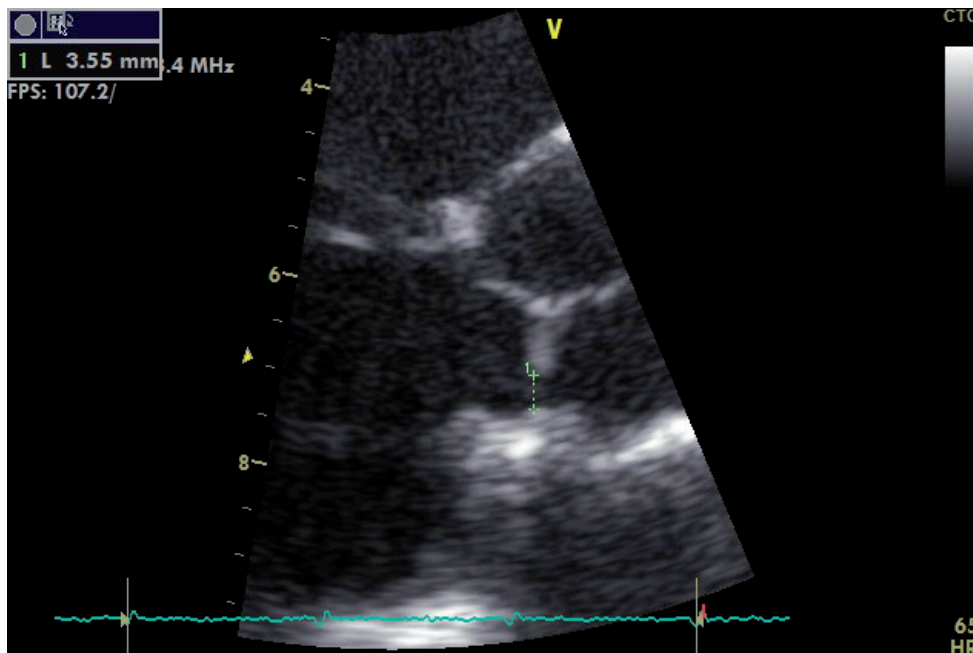
**ESC Guidelines for the diagnosis and treatment  
of acute and chronic heart failure 2012**



Resultado de NT - ProBNP elevado y realización de ecocardiograma como indica el algoritmo de la Guía para el diagnóstico de la insuficiencia cardíaca aguda y crónica 2012.

### EXPLORACIONES COMPLEMENTARIAS

Ecocardiograma



Plano paraesternal de eje largo con zoom a nivel de la raíz aórtica y válvula aórtica. Se aprecia imagen compatible con perforación del velo.

Ecocardiograma-Doppler color

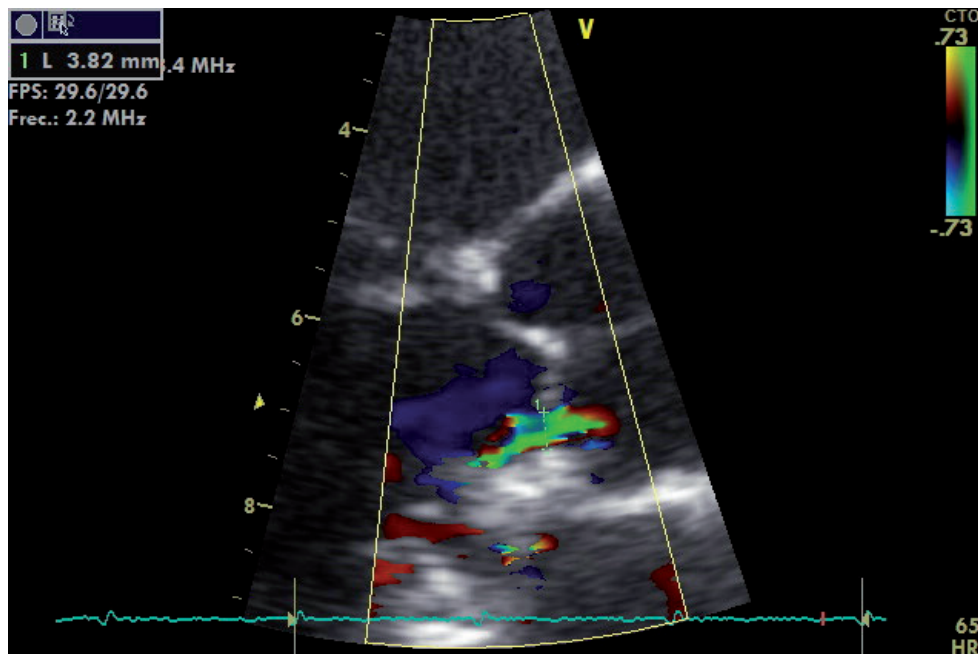
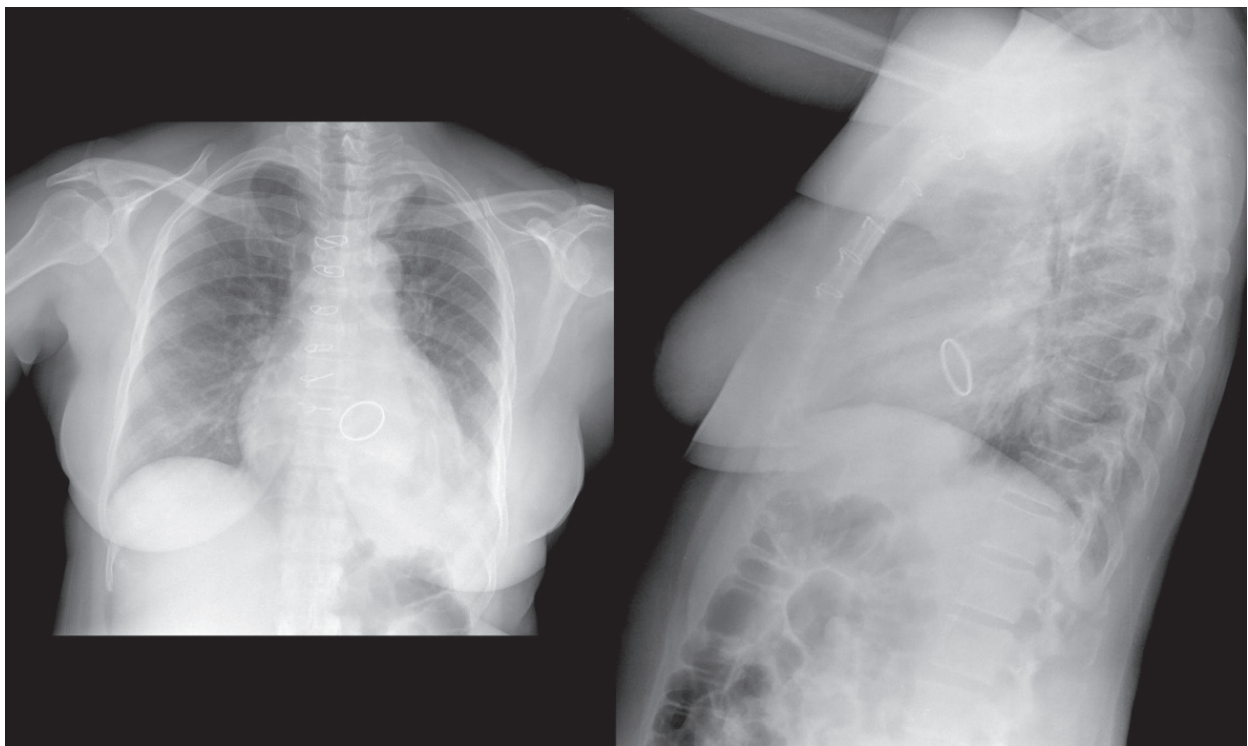


Imagen donde se observa el flujo que atraviesa la perforación

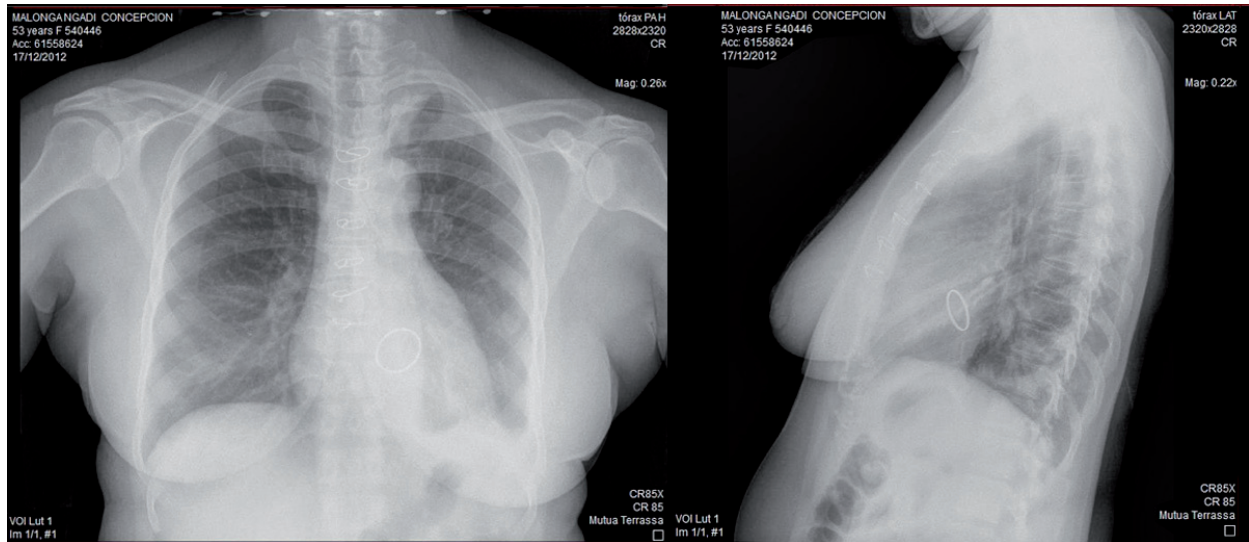
### EXPLORACIONES COMPLEMENTARIAS



#### Rx al ingreso

Radiografía tórax en proyección antero-posterior y lateral. Se observan signos de hipertensión

venocapilar y edema intersticial que sugieren insuficiencia cardíaca izquierda. Imagen de la prótesis mitral en ambos planos. La cardiomegalia no es valorable por tratarse de un decúbito



### Rx al alta

RX anteroposterior y lateral. Han desaparecido los signos de insuficiencia cardíaca

### DIAGNÓSTICO

Insuficiencia aórtica severa

Insuficiencia cardíaca

Se trata de un caso de insuficiencia cardíaca en una paciente portadora de prótesis mitral por enfermedad reumática previa. La causa de la insuficiencia cardíaca no se debía a una afectación miocárdica sino a la perforación de uno de los velos de la válvula aórtica, presumiblemente producida durante el acto quirúrgico ocasionando insuficiencia aórtica severa.

### TRATAMIENTO

Cirugía preferente.