

PACIENTE DE 84 AÑOS CON LEUCEMIA LINFÁTICA CRÓNICA, CANSANCIO Y SUBICTERICIA.

Laura Bigorra López. Servicio de Hemoterapia-Hemostasia. Laboratorio Core. Centro de Diagnóstico Biomédico. Hospital Clínic de Barcelona.

Exposición del caso

Historia Clínica:

Paciente varón de 84 años de edad, afecto de leucemia linfática crónica (LLC) diagnosticada hace 2 años, por la que no había recibido tratamiento hasta el momento, que se controla en consultas externas de hematología. El paciente presenta infecciones urinarias de repetición, e hiperplasia benigna de próstata. Actualmente acude referido por su médico de cabecera por presentar un aumento en la cifra de leucocitos, anemia, cansancio, orinas oscuras y subictericia.

Exploración física:

Se objetivó palidez y subictericia conjuntival. El abdomen era blando, depresible y no doloroso, sin visceromegalias ni adenopatías.

Estudio de sangre periférica:

Los valores del hemograma fueron los siguientes: recuento de leucocitos: $80,15 \times 10^9/L$, recuento de hematíes: $2,75 \times 10^{12}/L$, hemoglobina: 90 g/L, hematocrito: 28 %, recuento de plaquetas: $425 \times 10^9/L$ y reticulocitos: 12.6 %. Entre las pruebas bioquímicas realizadas destacaron los valores de lactato deshidrogenasa (LDH): 691 U/L, bilirrubina total: 2,5 mg/dL e indirecta 1,5 mg/dL.

Observación del frotis:

El recuento diferencial leucocitario fue el siguiente: 2 % de neutrófilos segmentados, 2 % bandas, 1 % eosinófilos y 95 % linfocitos. Las características morfológicas de los linfocitos fueron: tamaño pequeño, relación núcleo/citoplasma muy elevada, contorno nuclear redondeado con

cromatina madura y condensada con aspecto *grumelée* y citoplasma muy escaso y basófilo, (Figuras 1 y 2). La morfología descrita es compatible con el diagnóstico morfológico de neoplasia B madura, tipo leucemia linfática crónica.

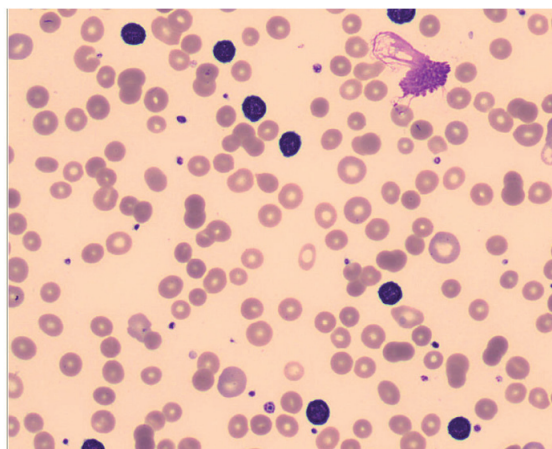


Figura 1. Extensión de sangre periférica teñida con May-Grünwald-Giemsa (x 500) en la que se observan abundantes linfocitos de tamaño pequeño y cromatina madura y condensada. En la parte superior derecha se observa un linfocito roto (sombra nuclear de Grumpech). La morfología eritrocitaria revela anisopoikilocitosis, esferocitos y policromasia.

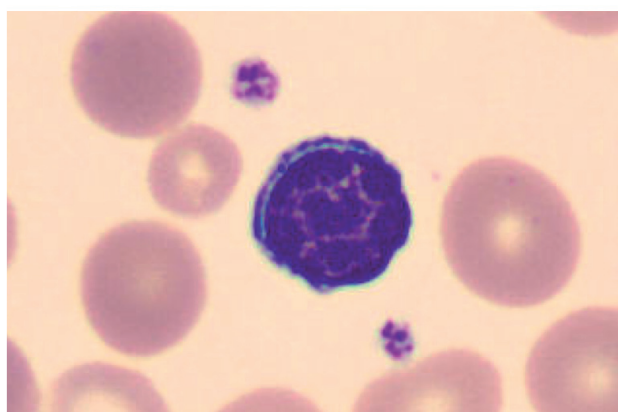


Figura 2. Linfocito a gran aumento (x 1000) en el que se observa la cromatina típica del linfocito de LLC, con la cromatina madura y condensada de aspecto *grumelée*.

La observación de la morfología eritrocitaria reveló anisocitosis, poikilocitosis, policromasia y esferocitos (Figuras 3 y 4). La morfología descrita, junto a la reticulocitosis y elevación de las cifras de LDH y bilirrubina, sugirió una anemia hemolítica autoinmune.

Exploraciones complementarias:

Se solicitó un test de Coombs directo, que resultó positivo y una haptoglobina en suero que se encontró muy disminuída (0,02 g/L).

El estudio inmunofenotípico confirmó la presencia de una población B de fenotipo compatible con LLC (marcadores de línea B positivos con coexpresión de CD5 y CD23). Los estudios rea-

lizados por hibridación in situ fluorescente (FISH) mostraron una delección heterocigota de la región cromosómica 13q14.3 en el 91 % de los núcleos estudiados.

Tratamiento y evolución:

Se inició tratamiento con prednisona 1 mg/kg de peso, y ácido fólico. El paciente presentó una paulatina respuesta (a los 19 días) a la corticoterapia, con ascenso de la hemoglobina (100 g/L) y cierta disminución de los parámetros de hemólisis, con normalización del hemograma a las 8 semanas desde el inicio de la prednisona.

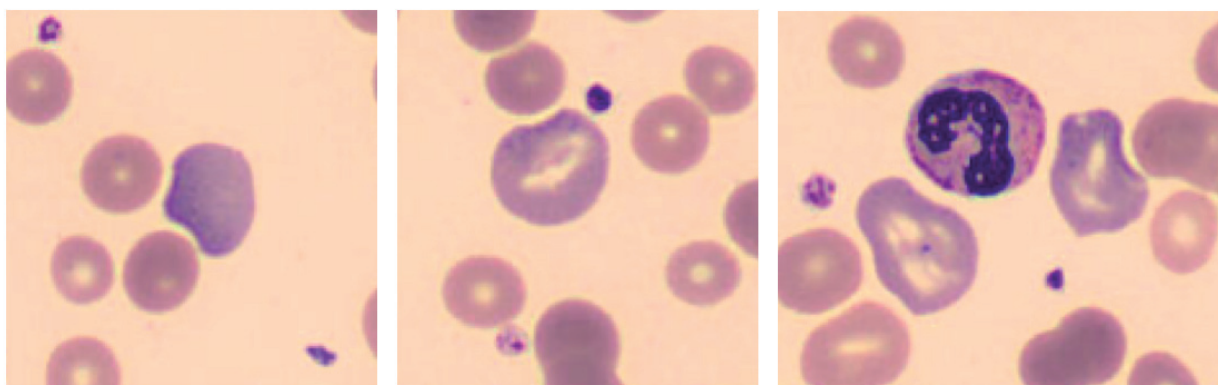


Figura 3. Reticulocitos en sangre periférica: Se trata de hematíes jóvenes de coloración azul pálido debido a su elevado contenido en ribosomas. El tamaño es ligeramente superior a los hematíes maduros.

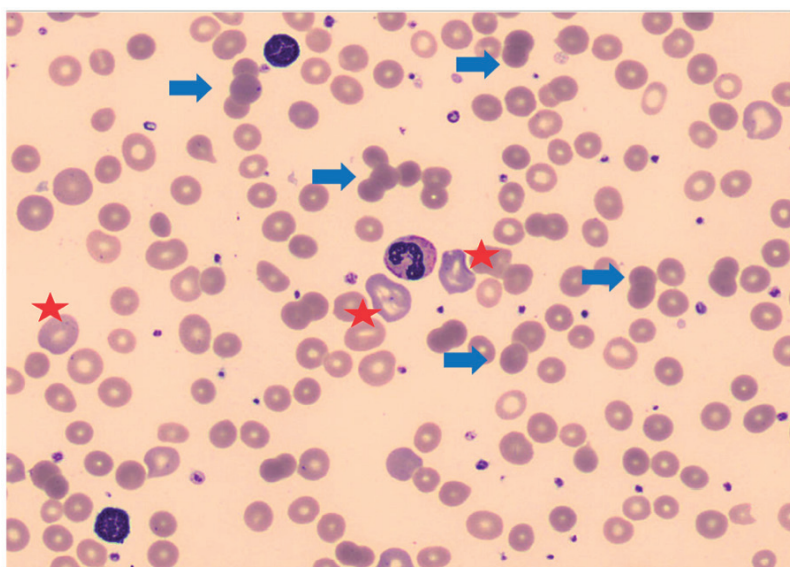


Figura 4. Extensión de sangre periférica teñida con May-Grünwald-Giemsa (x 500) en la que se observan abundantes reticulocitos (*) y esferocitos (flechas), o hematíes de forma esférica que han perdido su palidez central.

BIBLIOGRAFÍA

Swerdlow SH, Campo E, Harris NL. (Eds.). (2008). WHO classification of tumours of haematopoietic and lymphoid tissues. IARC Press.

Merino A (2005). *Manual de citología de sangre periférica*. Ed Acción Médica.

Hoffbrand, V., & Moss, P. (2011). *Essential Haematology* (Vol. 39). John Wiley & Sons.

D'Arena, G., Guariglia, R., La Rocca, F., Trino, S., Condelli, V., De Martino, L., ... & Musto, P. (2013). Autoimmune cytopenias in chronic lymphocytic leukemia. *Clinical and Developmental Immunology*, 2013.

Hodgson, K., Ferrer, G., Montserrat, E., & Moreno, C. (2011). Chronic lymphocytic leukemia and autoimmunity: a systematic review. *Haematologica*, 96(5), 752-761.

Hodgson, K., Ferrer, G., Pereira, A., Moreno, C., & Montserrat, E. (2011). Autoimmune cytopenia in chronic lymphocytic leukaemia: diagnosis and treatment. *British Journal of Haematology*, 154(1), 14-22.

Moreno, C., Hodgson, K., Ferrer, G., Elena, M., Filella, X., Pereira, A., ... & Montserrat, E. (2010). Autoimmune cytopenia in chronic lymphocytic leukemia: prevalence, clinical associations, and prognostic significance. *Blood*, 116(23), 4771-4776.

RESOLUCIÓN DEL CASO

Leucemia linfática crónica

La leucemia linfática crónica (LLC) es la leucemia más común del adulto en los países occidentales. Se trata de una neoplasia B madura caracterizada por la proliferación de linfocitos funcionalmente incompetentes, con un origen monoclonal que coexpresan CD5 y CD23. La morfología de los linfocitos es, tal como se ha comentado anteriormente, de tamaño pequeño, relación núcleo/citoplasma elevada, cromatina madura y condensada, contorno nuclear redondeado, y un citoplasma muy escaso. Las células linfoides invaden los ganglios linfáticos, la médula ósea y la sangre periférica.

El diagnóstico de la LLC se realiza en base al hemograma, el examen citológico y la citometría de flujo de la sangre periférica. Los criterios diagnósticos de LLC son: (1) Linfocitosis superior a $5 \times 10^9/L$ en sangre periférica, con una población mayoritaria de linfocitos morfológicamente pequeños y de cromatina madura y condensada; (2) Demostración de clonalidad de estos linfocitos mediante citometría de flujo, que tienen un inmunofenotipo típicamente de línea B (CD19, CD20 y CD21) con coexpresión de CD5 y CD23; expresión débil de inmunoglobulinas de superficie, FMC7 negativo y expresión débil de CD22 y CD79b.

La mayoría de los pacientes se encuentran asintomáticos, lo que hace que la mayoría de ellos se diagnostiquen coincidiendo con una analítica de control. No obstante, en ocasiones presentan fatiga, anemia hemolítica autoinmune, infecciones, esplenomegalia, hepatomegalia, linfadenopatía o infiltración extranodal.

La LLC es una enfermedad heterogénea. En un 30 % de los casos se trata de una enfermedad indolente y con un curso clínico prolongado. En otros casos, la enfermedad tiene una fase inicial relativamente benigna (5-10 años), seguida de una fase terminal en la que existe elevada morbilidad, bien por la enfermedad en sí o por las complicaciones de la terapia. Las causas más frecuentes de muerte son infecciones sistémicas severas, sangrado e inanición con caquexia.

Los sistemas de estratificación clínica de Rai y Binet se usan para definir la extensión de la enfermedad y su pronóstico. Estos sistemas tienen en cuenta el examen físico y los resultados del hemograma. El sistema de Rai considera que en la LLC existe un incremento gradual y progresivo de linfocitos atípicos, que empieza en la sangre y la médula ósea y progresivamente invaden los nódulos linfáticos, bazo e hígado, con compromiso de la funcionalidad de la médula ósea (anemia y trombocitopenia). El sistema de Binet considera cinco sitios potenciales de afectación: cervical, axilar, nódulos linfáticos inguinales, bazo e hígado; los pacientes se clasifican en función de los sitios afectados además de la presencia de anemia o trombocitopenia.

Estos sistemas de estratificación fueron diseñados para proporcionar información pronóstica para el paciente. No obstante se ha observado que pacientes clasificados en estadios tempranos progresan rápidamente, lo que ha determinado que se estudien otros factores pronósticos:

Citogenética

El 80 % de los pacientes muestran anomalías genéticas detectadas por FISH. Las anomalías cromosómicas más frecuentes son la delección de 13q14.3 (50 % de los casos), que de forma aislada está asociada a buen pronóstico; la trisomía del cromosoma 12 (20 % de los casos), y menos comunes son las delecciones en 11q23, 17p13 y 6q21 (asociadas a mal pronóstico).

Hipermutaciones somáticas en los genes de las inmunoglobulinas

Cuando la célula B reconoce antígenos en el centro germinal de los tejidos linfoides secundarios, llevan a cabo un proceso denominado hipermutación somática en genes de las cadenas pesadas de las inmunoglobulinas. Las LLC sin mutaciones en estos genes tienen un pronóstico desfavorable.

Fenotipo de la célula tumoral

ZAP 70 es una proteína quinasa cuya expresión normalmente está restringida a células T, pero también se expresa de forma aberrante en casos de LLC y se asocia a un pronóstico desfavorable. La expresión de CD38 es también un marcador asociado a mal pronóstico.

Las citopenias autoinmunes, especialmente la anemia hemolítica autoinmune (AHAI), aparecen en el 5-10 % de los pacientes con LLC. Los pacientes con LLC en estadio clínico avanzado (Binet) con citopenias por mecanismos inmunes tienen mejor supervivencia con respecto a los pacientes en los que la causa de la citopenia es debida a la infiltración masiva de la médula ósea por la enfermedad.

La explicación biológica de la frecuencia de citopenias autoinmunes en la LLC es compleja, e implica la interacción de las células tumorales propias de la enfermedad, las células T y las células del microambiente, así como el sistema inmune.

El diagnóstico de la anemia hemolítica autoinmune (AHAI) se basa en la presencia de hemoglobina <100 g/L o hematocrito < 30 %, un test de Coombs directo positivo (bien para IgG o C3) y un marcador indirecto de hemólisis, tales como un recuento elevado de reticulocitos, bajos niveles de haptoglobina y elevación de lactato deshidrogenasa o bilirrubina.

El examen de la médula ósea es particularmente importante para diferenciar las causas de la citopenia: infiltración de medula ósea, hiperesplenismo, quimioterapia, sepsis o de origen autoinmune. La mayoría de los pacientes con LLC y AHAI muestran positividad para el test de Coombs en el contexto de reticulocitosis y elevación de la bilirrubina. La elevación de LDH es menos discriminativa, ya que puede estar elevada debido a la actividad de la LLC. La reticulocitosis no se pone de manifiesto en aquellos casos con infiltración de medula ósea, o bien cuando el paciente ha recibido quimioterapia reciente.

Recordar que:

- La leucemia linfática crónica es la leucemia más frecuente en adultos en Europa y EEUU
- Se trata de una proliferación clonal de linfocitos B de aspecto maduro y de vida media muy larga por un defecto en la apoptosis, que se acumulan e invaden ganglios linfáticos, médula ósea y sangre periférica.
- La mayoría de los casos son asintomáticos y son diagnosticados en una analítica de control, otros pacientes pueden presentar adenopatías, esplenomegalia y hepatomegalia
- La LLC cursa con linfocitosis ($> 5 \times 10^9/L$).
- Los linfocitos son morfológicamente de pequeño tamaño, de cromatina madura y condensada de aspecto grumelée, relación N/C muy elevada, contorno nuclear redondeado y citoplasma escaso.
- Las sombras de Grumpecht son linfocitos rotos debido a su elevada fragilidad.
- Inmunofenotipo: Línea B (CD19, CD20, CD21, **CD23**) con expresión de **CD5**. Expresan débilmente inmunoglobulinas de superficie, son FMC7 negativas y pueden expresar débilmente CD22 y CD79b.
- Las citopenias autoinmunes, especialmente la anemia hemolítica autoinmune (AHAI), aparecen en el 5-10 % de los pacientes con LLC. Estos pacientes tienen mejor supervivencia con respecto a pacientes en los que la causa de la citopenia es debida a la infiltración masiva de la medula ósea por la enfermedad.

GRUPO DE TRABAJO DE BIOLOGÍA HEMATOLÓGICA

Anna Merino (*Presidenta*), M^a José Alcaide, Eduardo Arellano, Laura Bigorra, Gabriela Gutiérrez, Cristian Morales, M^a Elena Redin, Maite Serrando, Salvador Orient, María Sanz de Pedro, Xavier Tejedor, Eloisa Urrechaga, Teresa Villalba

ACTIVIDADES FORMATIVAS DEL COMITÉ DE EDUCACIÓN

M. Rodríguez (*Presidente*), D. Balsells, R. Deulofeu, M. Gassó, J.A. Lillo, A. Merino, A. Moreno, MC. Villà

ISSN 1887-6463 - Abril 2015 (recibido para su publicación Marzo 2015)