

PACIENTE DE 40 AÑOS CON ADENOPATÍA.

Dr. Cristian Morales-Indiano. Laboratori Clínic del Barcelonès Nord i Vallès Oriental. (ICS Metropolitana Nord).

EXPOSICIÓN DEL CASO

Historia clínica:

Paciente mujer de 40 años de edad, fumadora de 10-15 cigarrillos/día y alérgica al iodo y a algunos anestésicos locales, acude al médico de cabecera por adenopatía no dolorosa en la región cervical de más de 3 semanas de duración. Como antecedentes patológicos destaca una hipercolesterolemia en tratamiento farmacológico y una anemia ferropénica detectada durante las gestaciones (2 hijos). Intervenida quirúrgicamente de apendicitis y herniorrafía periumbilical. Tras la palpación de una adenopatía laterocervical de unos 2 cm durante la exploración física, se solicitó una ecografía de cabeza y cuello, junto a una analítica general para descartar posible malignidad.

Exploración física:

En la exploración física la paciente se encontraba clínicamente asintomática y afebril. Se detectó una adenopatía láterocervical y periauricular derecha, de aproximadamente 2 cm y no dolorosa, junto a 5-6 adenopatías láterocervicales bilaterales de tamaño mínimo.

Exploraciones complementarias:

El resultado de la otoscopia fue negativo y la orofaringe no presentó alteraciones. La ecografía de cabeza y cuello mostró la presencia de múltiples adenopatías inespecíficas. Respecto a la analítica (Tabla 1), únicamente destacó la hipercolesterolemia (colesterol: 224 mg/dL; colesterol HDL: 63 mg/dL; colesterol LDL: 142 mg/dL), siendo la función renal y hepática normales. Las serologías fueron negativas para virus Epstein Barr, citomegalovirus, virus hepatitis B, virus hepatitis C y VIH. El hemograma no presentó alteraciones significativas a excepción de una discreta monocitosis (monocitos: $1,11 \times 10^3/\mu\text{L}$) y una alarma cualitativa de "linfocitos atípicos" proporcionada por el autonalizador (Sysmex XE-2100, Roche Diagnostics) a nivel del escatograma leucocitario ("abn Lympho/L_Blast, Figura 1). La paciente no presentó linfocitosis absoluta, siendo la cifra de linfocitos absolutos de $4,35 \times 10^3/\mu\text{L}$.

Estudio de sangre periférica:

A raíz de la alarma proporcionada por el autoanalyzer de hematología se realizó el estudio morfológico en sangre periférica, observándose la presencia de linfocitos atípicos. El recuento diferencial leucocitario al microscopio fue el siguiente: neutrófilos 34 %, linfocitos 24 %, monocitos 6 %, eosinófilos 1 %, basófilos 0 %, linfocitos atípicos de aspecto maduro 20 % (se observaron 8 % de mediano tamaño, cromatina medianamente condensada, citoplasma discretamente basófilo y núcleo bilobulado (Figura 2), junto a un 12 % de linfocitos de pequeño tamaño, relación núcleo/citoplasma elevada, cromatina madura y presencia de una incisura nuclear central (Figura 3) y 10 % de linfocitos de aspecto estimulado (Figura 4). Respecto a los linfocitos con una incisura central en el núcleo, se observó como dicha incisura presentaba diferentes profundidades nucleares (Figura 5). Ante el hallazgo de linfocitos atípicos bilobulados se amplió la determinación de inmunoglobulinas en suero, así como un proteinograma.

Inmunoglobulinas y Proteinograma:

Respecto a la determinación de inmunoglobulinas, destacó un **incremento en la concentración de IgM** de 689 mg/dL (40-230 mg/dL) estando el resto de inmunoglobulinas disminuidas, concentración IgG de 631 mg/dL (700-1400 mg/dL) e IgA de 48mg/dL (70-400mg/dL). El proteinograma rebeló un perfil policlonal en la región gamma, siendo la inmunosubstracción negativa y concluyendo el estudio inmunológico como aumento IgM policlonal.

Orientación Diagnóstica:

Ante los resultados obtenidos, la paciente se orientó como una *Linfocitosis B Policlonal Persistente* recomendando confirmar el diagnóstico mediante inmunofenotipo, citogenética y biología molecular por parte del servicio de hematología.

Estudio de Inmunofenotipo, citogenética y biología molecular:

El inmunofenotipo en sangre periférica de la población linfoide expresó marcadores de células B maduras CD19+, CD20+, CD22+, y CD79b+ siendo negativo para otros marcadores como CD3-, CD4-, CD8-, CD5-, CD23-, CD43-, CD103- (marcador de tricoleucemia) o CD200-. No se observó restricción de cadenas ligeras *kappa* y *lambda*, concluyendo el estudio inmunofenotípico como aumento policlonal de la población B. Además se confirmó la no clonalidad por biología molecular, mostrando el reodenamiento de la cadena pesada de las inmunoglobulinas (IgH) un patrón policlonal. La citogenética no presentaba alteraciones mostrando un cariotipo normal 46XX [20].

Diagnóstico:

Con los resultados de todas las pruebas realizadas, el presente caso se diagnosticó de linfocitosis B policlonal persistente, descartando la presencia de neoplasia linfoproliferativa.

Tratamiento y evolución:

A la paciente se le aconsejó la deshabituación tabáquica y seguimiento cada 6 meses.

PARÁMETRO	RESULTADO	UNIDADES	VALORES DE REFERENCIA
<i>Bioquímica</i>			
Glucosa	92	mg/dL	60-110
Creatinina	0.79	mg/dL	0.7-1.1
Filtrado Glomerular	>60	mL/min	>=60
Colesterol	224	mg/dL	70-200
Colesterol HDL	63	mg/dL	>45
Colesterol LDL	142	mg/dL	<130
Triglicéridos	91	mg/dL	<150
Proteínas totales	73.4	g/L	64.0-83.0
ALT	11	U/L	<34
AST	15	U/L	<33
GGT	9	U/L	<42
LDH	177	U/L	135-214
<i>Serología</i>			
Virus Epstein Barr	Negativo		Negativo
Ac. IgM anti-CMV	Negativo		Negativo
VHC	Negativo		Negativo
VHB (HBsAg+HBcAc)	Negativo		Negativo
VIH	Negativo		Negativo
<i>Hemograma</i>			
Hematíes	4.25	10 ⁶ /μL	4.00-5.20
Hemoglobina	13.7	g/dL	12.0-16.0
Hematocrito	38.4	%	36.0-46.0
VCM	90.4	fL	80.0-100.0
HCM	32.2	pg	26.0-34.0
CHCM	35.7	g/dL	31.0-37.0
ADE	14.0	%	<15
Leucocitos	8.49	x10 ³ /μL	4.00-10.00
Neutrófilos	2.96 (34.9)	x10 ³ /μL (%)	1.80-7.00
Linfocitos	4.35 (51.2)	x10 ³ /μL (%)	1.00-4.8
Monocitos	1.11 (13.1)	x10 ³ /μL (%)	0.30-0.80
Eosinófilos	0.07 (0.8)	x10 ³ /μL (%)	0.00-0.45
Basófilos	0.00 (0.0)	x10 ³ /μL (%)	0.01-0.20
Plaquetas	132	x10 ³ /μL	125-375
VPM	9.6	fL	6.6-12.0

Tabla 1. Analítica

Linfocitosis B Policlonal Persistente

La linfocitosis B policlonal persistente (LBPP) es una entidad muy poco frecuente descrita por primera vez en 1982 por Gordon *et al.* y que afecta principalmente a mujeres jóvenes fumadoras. Actualmente, en la literatura hay publicados alrededor de 250 casos de LBPP y se estima que su incidencia podría representar alrededor del 0,06% de las muestras analizadas en el laboratorio.

La LBPP se caracteriza por una linfocitosis leve-moderada ($5-15 \times 10^3/\mu\text{L}$) mantenida más de 6 meses aunque la cifra de linfocitos absolutos, como en el caso que se expone, no siempre está aumentada. Aproximadamente una tercera parte de la LBPP no presentan linfocitosis, y alrededor del 65% tienen una concentración de linfocitos absolutos superior a $4 \times 10^3/\mu\text{L}$. Los linfocitos presentes muestran marcadores de población B y una característica importante y diferencial es la falta de clonalidad, expresan cadenas ligeras *kappa* y *lambda* en proporción similar.

La observación al microscopio de linfocitos binucleados es esencial para el diagnóstico de la LBPP, siendo el dato morfológico guía. La binuclearidad de los linfocitos es una característica constante y casi exclusiva en esta entidad. Aunque es infrecuente, se han descrito la presencia de linfocitos binucleados en algunas hemopatías linfoproliferativas como la leucemia prolinfocítica B, la tricoleucemia o el linfoma de la zona marginal esplénico. Es por ello importante, ante el hallazgo de linfocitos binucleados, poder realizar un adecuado diagnóstico diferencial con dichas neoplasias de células B maduras con la ayuda de las pruebas complementarias siguientes: inmunofenotipo, biología molecular, aspirado de medula ósea y la biopsia medular. También se han reportado algunos casos con presencia de linfocitos binucleados en enfermedades no hematológicas, tales como la esclerosis múltiple después del tratamiento con *natalizumab*, la artritis reumatoide o la enfermedad de Crohn en tratamiento con inhibidores del factor de necrosis tumoral alfa (TNF- α), o tras algunas infecciones víricas.

Morfológicamente los linfocitos binucleados en la LBPP son de tamaño mediano-grande con núcleo y citoplasma amplio i discretamente basófilo. En algunos casos se puede ver presencia de nucléolo. En la observación de la extensión de sangre periférica, junto a los linfocitos binucleados, es frecuente la presencia de linfocitos con una incisura central en el núcleo más o menos profunda que representan los estadios evolutivos previos al linfocito binucleado (Figura 5). Además, también es frecuente y característico observar linfocitos de aspecto estimulado y algunos con núcleo de aspecto monocitoide. Se han descrito algunos casos con presencia de trinuclearidad en los linfocitos. La observación al microscopio electrónico de la LBPP pone de manifiesto la presencia de bolsillos nucleares en los linfocitos, dato morfológico que se relaciona con alteraciones citogenéticas e incluso algunos autores lo asocian a malignidad.

Otra característica particular de la LBPP es un aumento de la inmunoglobulina IgM en el suero, siendo el resto de inmunoglobulinas normales o disminuidas. Este hecho es un dato de labora-

torio importante, que puede ayudar a la orientación diagnóstica de la LBPP. Como en el caso que nos ocupa, la ampliación en el día de las inmunoglobulinas y proteinograma en suero nos permitió orientar el caso en un primer momento como una LBPP, confirmándolo más adelante con el inmunofenotipo en sangre periférica y el reordenamiento de la IgH por biología molecular. Cabe decir que no todas las LBPP presentan un incremento de la IgM policlonal, siendo en algunos casos normal. Revisando diferentes series publicadas con diagnóstico de LBPP, se estima que alrededor del 80 % de los pacientes presentan un incremento en la concentración de IgM.

La LBPP no presenta un inmunofenotipo específico, si bien los linfocitos presentes expresan siempre marcadores de linfocitos B maduros como el CD19, el CD20, CD22, CD79b, CD27 o el FMC7 y la ausencia de marcadores tales como CD5, CD10, CD23, CD43 o CD103, diferenciándose de otras entidades linfoproliferativas como el linfoma folicular (CD10+), la tricoleucemia (CD103+) o el linfoma de la zona marginal esplénico (CD43+, entre otros). Además expresan inmunoglobulinas de superficie IgM+, IgD+ con ausencia de restricción de cadena ligeras *kappa* y *lambda*, diferenciando el origen policlonal de la LBPP del resto de síndromes linfoproliferativos clonales. Algunos autores consideran la LBPP como un acúmulo de células B memoria CD27+IgD+. Cabe destacar, que la mayoría de los casos descritos en la bibliografía expresan el haplotipo HLA-DR7. Este hecho junto la descripción de casos familiares y alteraciones cromosómicas hace pensar en un posible origen genético de la LBPP. Además, se han detectado reordenamientos múltiples de IGH/BCL2 en alrededor del 65-70 % de los pacientes estudiados en varias series. Respecto al análisis citogenético, se han descritos varias alteraciones cromosómicas, siendo las más frecuentes las que afectan al cromosoma 3, tales como: i(3)(q10) aislada o asociada a otras alteraciones o la +i(3q). También se han reportado otras alteraciones cromosómicas como la del(6q), +der(8), +8, o t(14;18), entre otras.

La mayoría de pacientes con LBPP presentan un curso clínico indolente en el momento del diagnóstico, siendo el análisis morfológico de sangre periférica esencial y la presencia de linfocitos binucleados clave para su diagnóstico definitivo. Las alteraciones en las series eritrocitaria y plaquetaria del hemograma son infrecuentes. Los síntomas clínicos de aparición, en aquellos pacientes sintomáticos (10-30 % de los pacientes) son inespecíficos, siendo el más frecuente la esplenomegalia, seguido por la presencia de adenopatías.

En relación a la evolución de la enfermedad, casi la totalidad de los pacientes diagnosticados siguen un curso clínico estable, y se mantienen asintomáticos. Es por ello que los pacientes no son tratados farmacológicamente, aconsejándose la deshabitación tabáquica, hecho que hace desaparecer la presencia de linfocitos binucleados (anomalía reversible). Únicamente se han descrito 3 casos en la literatura diagnosticados de LBPP que han experimentado además procesos neoplásicos: blastoma pulmonar (1 caso) y neoplasia de células B maduras (2). En la actualidad la LBPP se considera una situación benigna, si bien algunas características morfo-

lógicas como la presencia de bolsillos nucleares en la microscopía electrónica de transmisión, junto a las alteraciones citogenéticas y moleculares constantes podrían hacer pensar en una condición premaligna. Por este motivo es importante realizar un adecuado seguimiento de los pacientes diagnosticados de LBPP.

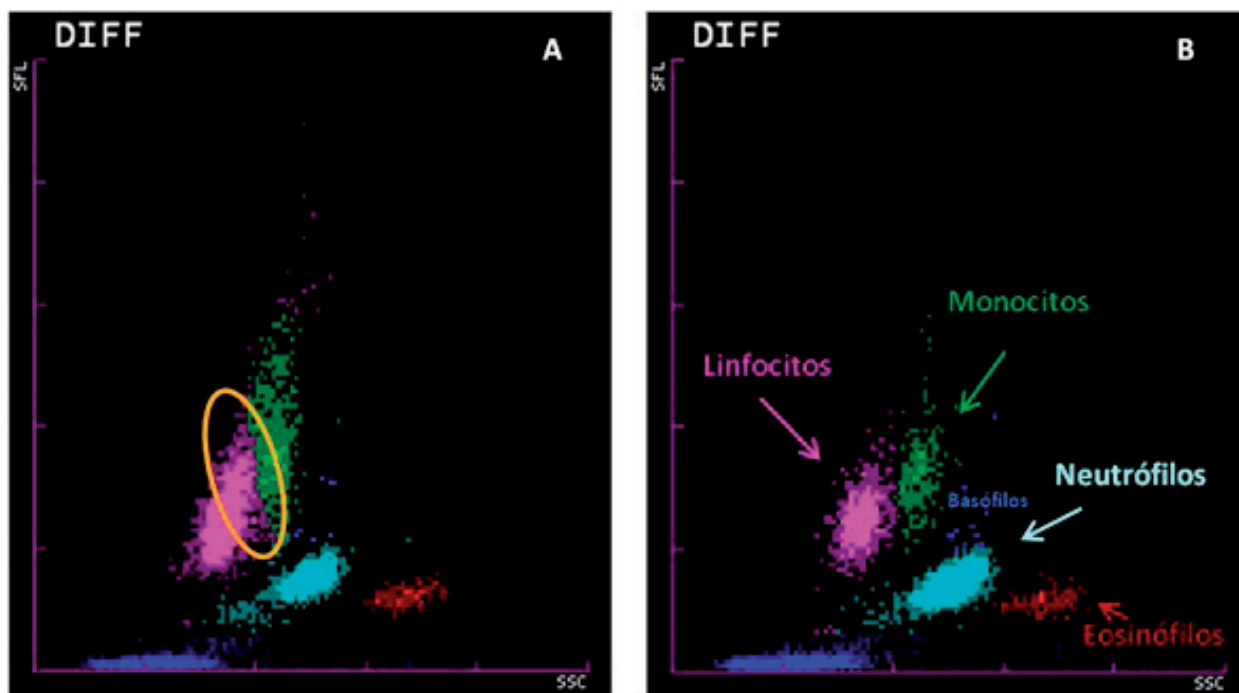


Figura 1. Escatergrama proporcionado por el autoanalizador hematológico (Sysmex XE-2100, Roche Diagnostics) donde se puede observar en la imagen "A" una población de células (círculo) que solapan la zona de dispersión de linfocitos (rosa) y monocitos (verde) dando la alarma cualitativa de linfocitos atípicos ("Abn lymph/L_Blast"). En la imagen "B" se muestra un escatergrama leucocitario de una muestra sin alteraciones.

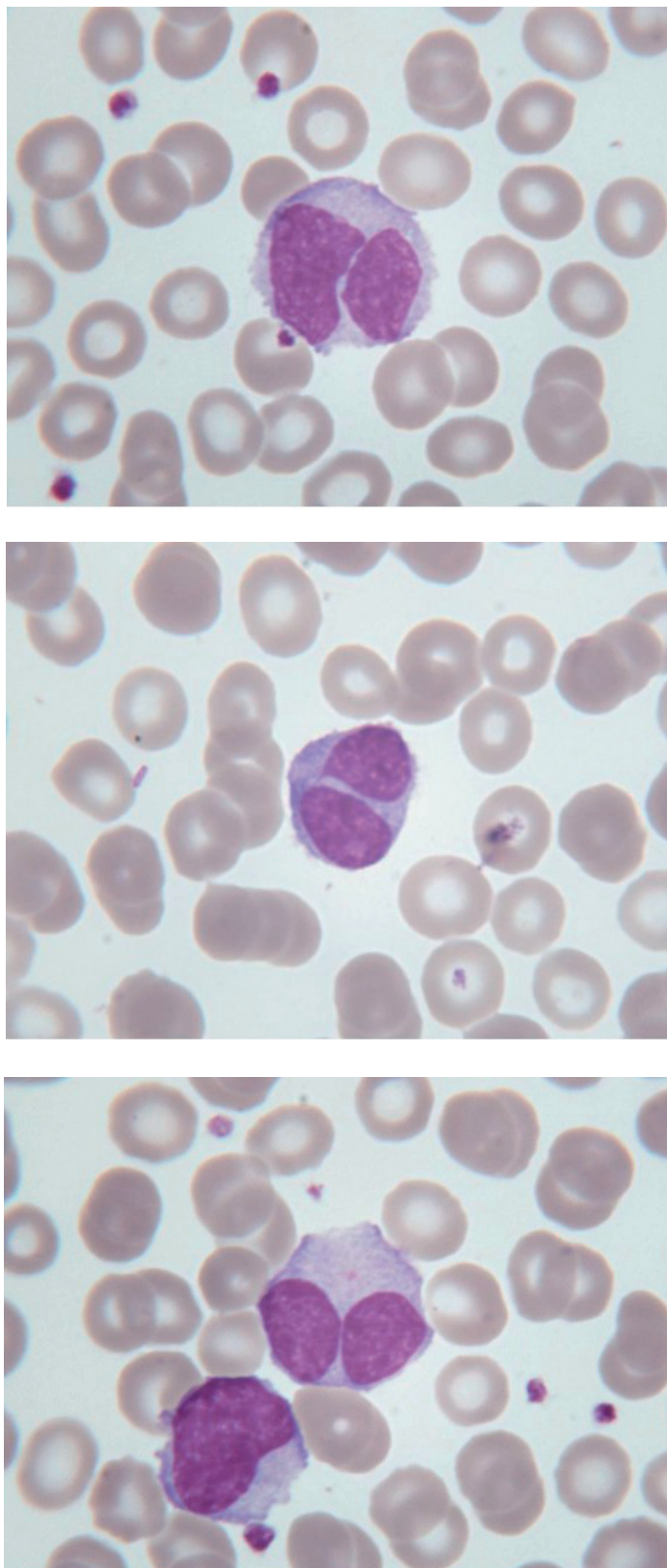


Figura 2. Presencia de linfocitos binucleados. Morfológicamente se caracterizan por ser de tamaño mediano-grande con núcleo de cromatina moderadamente condensada, y citoplasma amplio y discretamente basófilo.

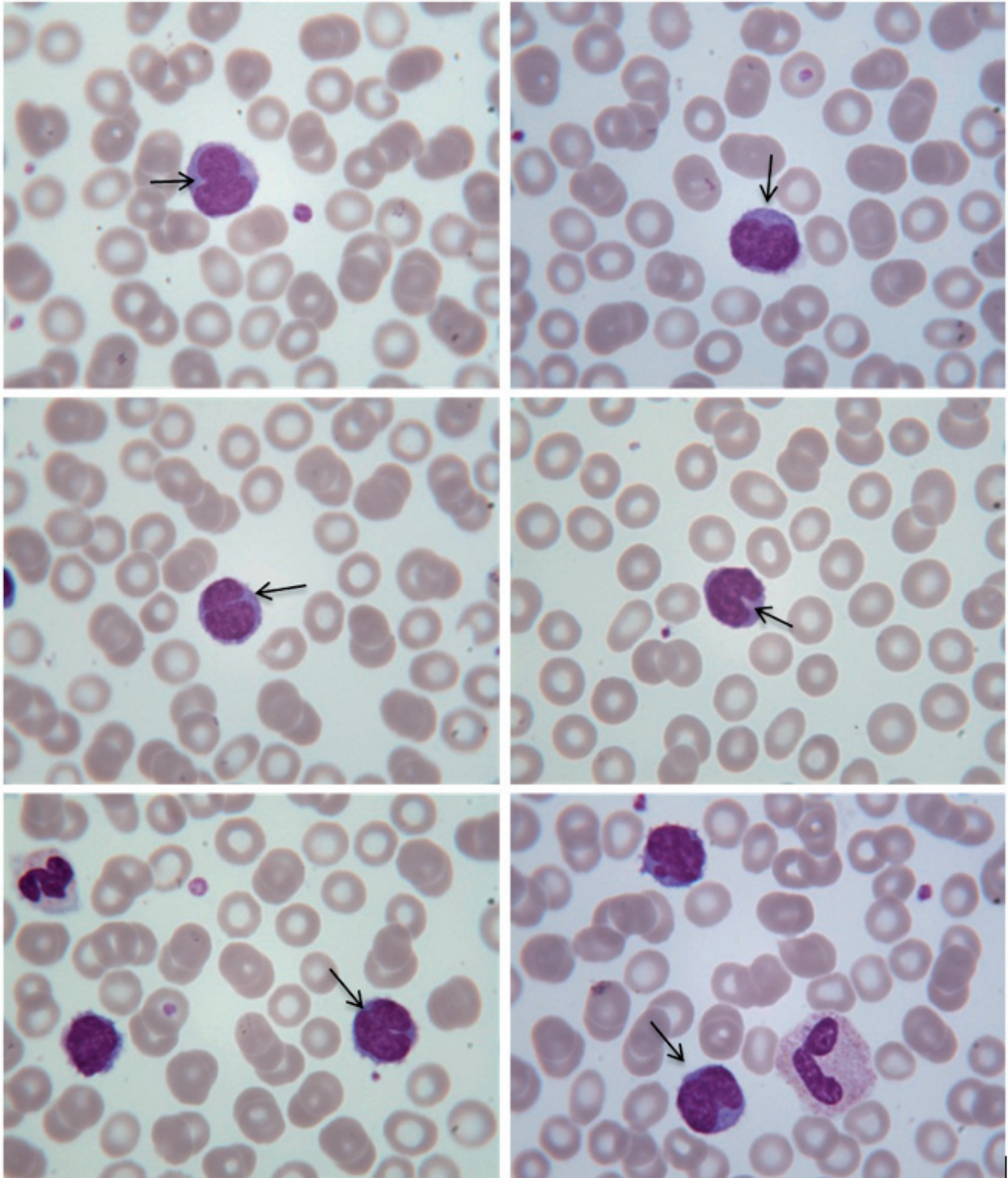


Figura 3. Presencia de linfocitos con incisura nuclear central (flechas). En algunos linfocitos se puede apreciar como la incisura nuclear es más profunda. El núcleo en algunos linfocitos está completamente partido.

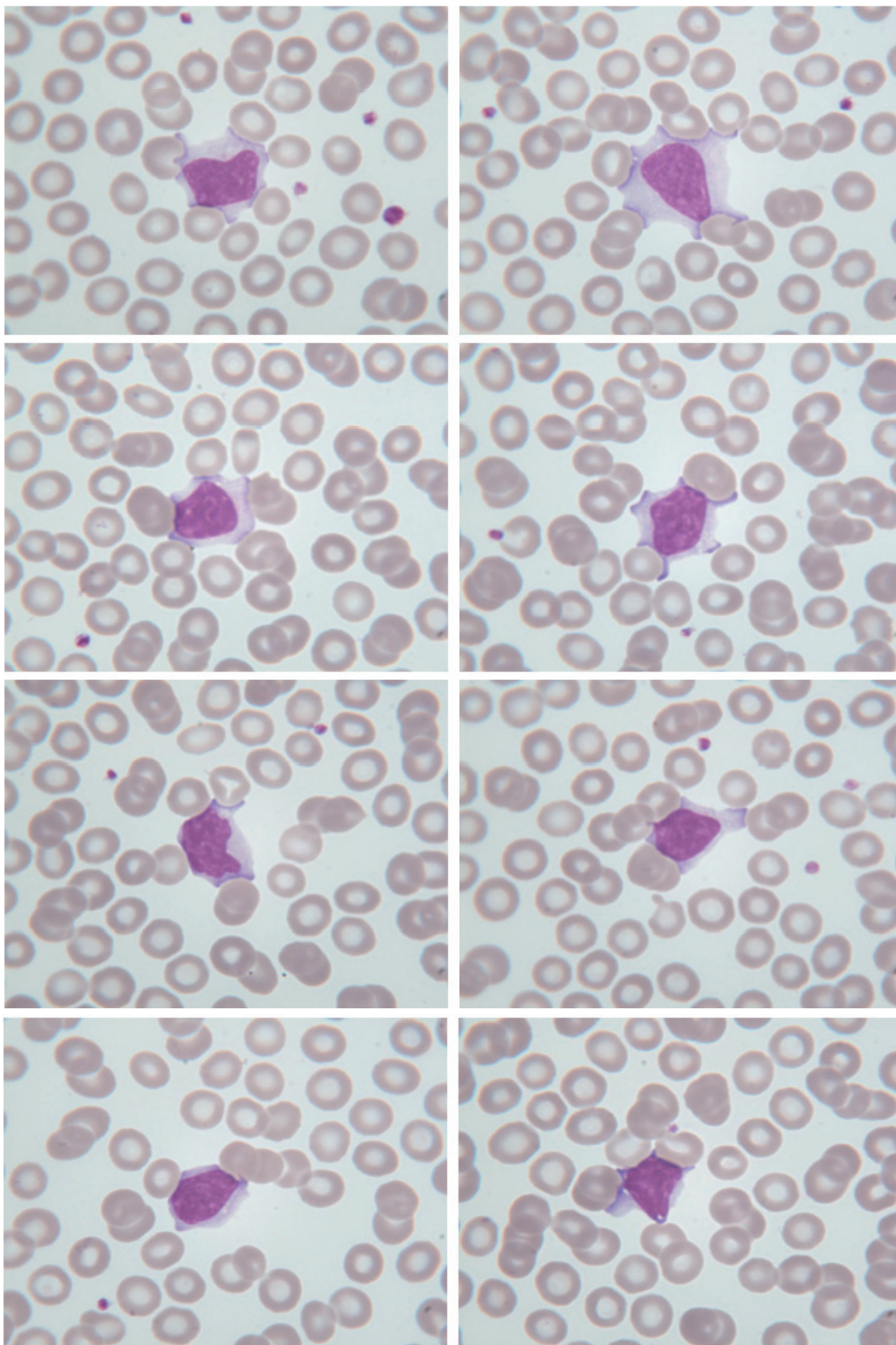


Figura 4. Presencia de linfocitos de aspecto estimulado o reactivo.

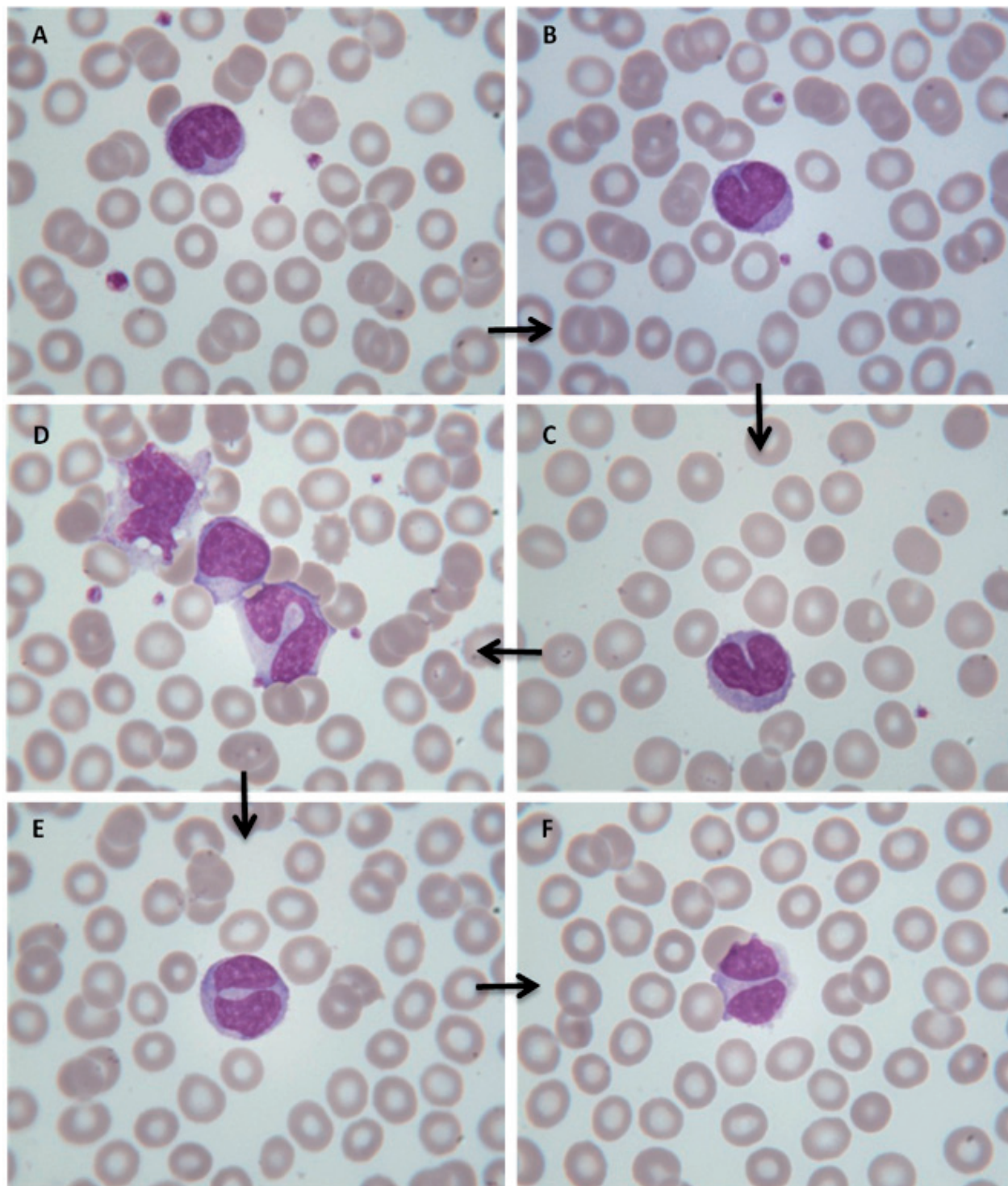


Figura 5. (A-F): Nótese como la incisura nuclear central en los linfocitos cada vez es más profunda (imagen A-E) llegando al linfocito completamente binucleado (imagen F). Esta Figura 5 refleja los diferentes estadios evolutivos que sufre el núcleo del linfocito en la LBPP hasta binuclearse. En algunos linfocitos los núcleos únicamente están unidos por una pequeña unión intercromatínica (imagen E).

RESOLUCIÓN DEL CASO

La paciente del caso que nos ocupa, mujer joven fumadora con presencia de adenopatía laterocervical fue diagnosticada de Linfocitosis B Policlonal Persistente (LBPP) a raíz de la observación de linfocitos binucleados en la revisión del estudio morfológico de sangre periférica. Dicho estudio no se hubiera realizado de no ser por la alarma cualitativa de linfocitos atípicos que proporcionó el autonalizador hematológico, ya que el hemograma no presentaba alteraciones en ninguna de las series hematológicas. Es importante conocer la tecnología utilizada por los autoanalizadores hematológicos así como toda aquella información cualitativa que pueden proporcionar, con el objetivo de filtrar de manera fiable aquellas posibles alteraciones hematológicas. La presencia de linfocitos binucleados fue el distintivo morfológico que nos permitió ampliar algunas pruebas como la determinación de inmunoglobulinas y protei-nograma, obteniendo un aumento IgM policlonal y orientando el caso como una LBPP. Se recomendó realizar estudio diferencial con neoplasias de células B maduras, en las que también se han descrito la presencia de linfocitos binucleados y ampliando el estudio mediante inmunofenotipo, citogenética y biología molecular corroborando así el origen policlonal de la entidad. Tras el diagnóstico de LBPP se recomendó a la paciente la deshabituación tabáquica, ya que es el motivo principal de la aparición de linfocitos binucleados y seguimiento cada 6 meses para ver evolución.

Recordar que:

1. La presencia al microscopio óptico de linfocitos binucleados permite orientar el caso hacia una LBPP, teniendo una gran utilidad diagnóstica.
2. La mayoría de pacientes con LBPP presentan un incremento de la IgM policlonal.
3. La LBPP afecta principal, pero no exclusivamente, a mujeres jóvenes fumadoras.
4. Casi una tercera parte de las LBPP no presentan una cifra de linfocitos aumentados.
5. Ante el hallazgo de linfocitos binucleados, es importante realizar el diagnóstico diferencial entre la LBPP y otras neoplasias B maduras como la leucemia prolinfocítica B, la tricoleucemia o el linfoma de la zona marginal esplénico.
6. Es necesario realizar estudio de extensión y confirmación diagnóstica de la LBPP mediante inmunofenotipo, citogenética y biología molecular.
7. Aún falta por dilucidar si la LBPP corresponde a una situación benigna o a una condición premaligna.

BIBLIOGRAFÍA

Bain BJ. Blood Cells: A Practical Guide. London. Blackwell Publishing; 2009.

Berkowska MA, Grosserichter-Wagener C, Adriaansen HJ, de Ridder D, Mirani-Oostdijk KP, Agteresch HJ, Böttcher S, Orfao A, van Dongen JJ, van Zelm MC. Persistent polyclonal B-cell lymphocytosis: extensively proliferated CD27+IgM+IgD+ memory B cells with a distinctive immunophenotype. *Leukemia*. 2014 Jul;28(7):1560-4.

Chevalier C, Husson B, Detry G. Polyclonal B lymphocytosis with binucleated lymphocytes in a man. *Am J Hematol*. 2013 Jan;88(1):86.

Cornet E, Lesesve JF, Mossafa H, Sébahoun G, Levy V, Davi F. Long-term follow-up of 111 patients with persistent polyclonal B-cell lymphocytosis with binucleated lymphocytes. *Leukemia*. 2009;23:419-22.

Deplano S, Nadal-Melsió E, Bain BJ. Persistent polyclonal B-cell lymphocytosis. *Am J Hematol*. 2014 Feb;89(2):224.

Florensa L, Navarro JT, Pérez Vila E, Domingo A, et al. Persistent polyclonal B-cell lymphocytosis: study of 35 cases. *Med Clin (Barc)*. 2011 May 14;136(13):565-73.

Florensa L, Woessner S. La citología óptica en el diagnóstico hematológico. Acción Médica. 5ª Edición; 2006.

Gordon DS, Jones BM, Browning SW, Spira TJ, Lawrence DN. Persistent polyclonal lymphocytosis of B-lymphocytes. *N Engl J Med*. 1982;307:232-236.

Lesesve JF, Gressot AL, Troussard X, Mossafa H, Cornet E. Morphologic features of binucleated lymphocytes to assess the diagnosis of persistent B-cell polyclonal lymphocytosis or other mature B-cell neoplasms. *Leuk Lymphoma*. 2014 Jul;55(7):1551-6.

Lesesve JF, Troussard X. Persistent polyclonal B-cell lymphocytosis. *Blood*. 2011 Dec 15;118(25):6485.

Merino Anna. Manual de citología de sangre periférica. Acción Médica; 2005.

Schmidt-Ieber M, Burmeister T, Weimann A, Nagorsen D, Hofmann WK, Thiel E, et al. Combined automated cell and flow cytometric analysis enables recognition of persistent polyclonal B-cell lymphocytosis (PPBL), a study of 25 patients. *Ann Hematol*. 2008;87:829-36.

Sun P, Juskevicius R. Diagn Pathol. Histological and immunohistochemical features of the spleen in persistent polyclonal B-cell lymphocytosis closely mimic splenic B-cell lymphoma. *Diagnostic Pathology* 2012, 7:107.

Velasco-Rodríguez D, Hernández JÁ, Alvarez B, Acedo N. Persistent polyclonal B-cell lymphocytosis. *Med Clin (Barc)*. 2014 Jun 6;142(11):518.

Xochelli A, Baliakas P, Kanellis G. Persistent polyclonal b-cell lymphocytosis: a diagnostic challenge. *Eur J Haematol*. 2012 Nov 27. doi: 10.1111/ejh.12046. [Epub ahead of print].

GRUPO DE TRABAJO DE BIOLOGIA HEMATOLÓGICA

Anna Merino (*Presidenta*), M^a José Alcaide, Eduardo Arellano, Laura Bigorra, Gabriela Gutiérrez, Cristian Morales, M^a Elena Redin, Maite Serrando, Salvador Orient, María Sanz de Pedro, Xavier Tejedor, Eloisa Urrechaga, Teresa Villalba

ACTIVIDADES FORMATIVAS DEL COMITÉ DE EDUCACIÓN

M. Rodríguez (*Presidente*), D. Balsells, R. Deulofeu, M. Gassó, J.A. Lillo, A. Merino, A. Moreno, MC. Villà

ISSN 1887-6463 - Enero 2015 (recibido para su publicación Noviembre 2014)